Aus der Frauenklinik der Universität Heidelberg.
(Direktor: Geh. Hofrat Prof. Dr. von Rosthorn.)

Über das Chorioepitheliom

nebst Mitteilung eines neuen Falles.

Inaugural-Dissertation

zur Erlangung der Doktorwürde

einer

Hohen medizinischen Fakultät der Ruprecht-Carls-Universität

zu Heidelberg

vorgelegt von

Herbert Eduard Klinge
aus Danzig.

Mit einer Tafel.

BERLIN 1906.
VERLAG VON S. KARGER
KARLSTRASSE 15.

Gedruckt mit Genehmigung der medizinischen Fakultät der Universität Heidelberg 1906.

Dekan:
Prof. Dr. Kossel.

Referent:
Geh. Rat Prof. Dr. A. von Rosthorn.

SONDERABDRUCK AUS DER MONATSSCHRIFT FÜR GEBURTSHÜLFE UND GYNÄKOLOGIE, BD. XXV.

Meinen lieben Eltern

gewidmet.

Digitized by the Internet Archive
in 2018 with funding from
Wellcome Library

https://archive.org/details/b30609276

Trotz der sehr umfangreichen Literatur, die über das Chorioepitheliom seit der ersten Publikation Sängers im Jahre 1889 erschienen ist — es sind bis jetzt einige hundert Fälle veröffentlicht und eingehend beschrieben —, darf die Lehre von dieser Geschwulst noch keineswegs als abgeschlossen gelten; selbst wenn man die jüngeren und jüngsten Abhandlungen über dieses Thema studiert, findet man, dass der Streit über die Entstehung und Ätiologie noch heftig tobt. Fast mit jeder neuen Arbeit wird eine Theorie umgestossen, eine neue aufgestellt oder eine alte wieder ausgegraben. Darüber darf man sich nicht wundern; der Grund für diese Differenz der Meinungen ist leicht zu finden; denn solange es nicht gelingt ein menschliches Ei in den allerfrühesten Stadien der Einbettung zu beobachten, wird der Deutung der jeweiligen Befunde und ebenso der Phantasie der Untersucher ein weiter Spielraum gelassen.

Hinsichtlich der onkologischen Stellung dieses Tumors in der Geschwulstreihe war man sich ebensowenig einig; denn mit dem Karzinom hat er den epithelialen Charakter gemeinsam, entbehrt aber des bindegewebigen Stromas; Waldeyer machte noch auf die fehlende Atypie aufmerksam: „die Metastasen gleichen ganz der Primärgeschwulst; es herrscht eine auffallende, bei Karzinom nicht gewöhnliche Gleichmässigkeit vor“ (Ruge). Ihre metastatische Verbreitung auf dem Blutwege bringt diese Geschwulst dem Sarkom näher, während ihre epitheliale Struktur ihre Einreihung in diese Geschwulstgruppe wieder verbietet.

Wie verschieden die Ansicht der verschiedenen Forscher über die Genese des in Rede stehenden Tumors war, dafür sprechen schon die mannigfachen Benennungen, die er erfahren, eine deutliche Sprache. Abgesehen von den älteren Auffassungen von Maier und Chiari, war Sänger der erste, der ein wohl-

charakterisiertes Bild dieser Neubildung entwarf; er plaidierte für ihre Entstehung aus der Deciduazelle und nannte sie Sarcoma deciduo-cellulare; Gottschalk hielt das Bindegewebe der Chorionzotten für ihren Ausgangspunkt und gab ihr den Namen Choriom (Sarkom der Chorionzotten); Pfeiffer leitete sie wieder von Decidua-Elementen, die in eine ausserordentliche Hyperplasie gerieten, ab und nannte sie Deciduoma malignum. Es würde zu weit führen, hier auf alle Theorien einzugehen — auch ist dies schon von anderer Seite (Veit, Ruge, Krewer u. A.) geschehen —, es seien nur noch kurz die Namen erwähnt, die je nach der Auslegung und Deutung der Befunde dem Tumor beigelegt wurden. So nannte Gebhard ihn Syncytioma malignum, Kossmann Carcinoma syncytiale, Schmorl Blastoma deciduo-chorioncellulare, Nikiforoff Epithelioma chorii destruens, Pfannenstiel Endothelioma syncytiale, Marchand Chorioepithelioma; letzterer führte die Genese der Geschwulst auf eine Wucherung des fötalen Ektoblast zurück und wies nach, dass an ihrer Zusammensetzung die Bekleidung der Chorionzotte, die Langhanssche Zellschicht und das diese deckende Syncytium beteiligt ist. Diese Anschauungen Marchands, die er in seinen grundlegenden Arbeiten über dieses Thema entwickelt, dürften von allen diejenigen sein, die am meisten Anerkennung gefunden haben.

Wenn ein Teil der Autoren hinsichtlich des Aufbaues und der Entwicklung der Geschwulst den Ausführungen Marchands vollkommen beistimmte, so tat dies ein anderer Teil nur, was den Aufbau, die Struktur anbetrifft, hinsichtlich der Genese war er noch differierender Meinung. Was diese letztere Frage angeht, so herrschten zwei Theorien, eine unitarische, die den Ursprung nur auf mütterliche oder nur auf kindliche Elemente, und eine dualistische Theorie, die sie auf beide Elemente, sowohl materne als auch fötale, zurückführte. Ja, selbst unter den Anhängern dieser beiden Theorien galten noch verschiedene Ansichten, indem die einen den Tumor von einem anderen mütterlichen oder kindlichen Gewebe ableiteten, als die anderen. So haben die Anhänger der unitarischen Theorie, die die Entstehung auf mütterliche Elemente zurückführten, bald das Oberflächenepithel des Endometriums, bald die Decidua, bald das Gefässendothel oder gar das Myometrium als Matrix für die Geschwulst angenommen. Ebenso leiteten die Anhänger der fötalen Theorie die Herkunft bald vom Chorionbindegewebe, bald vom Syncytium allein oder von Syncytium und Langhansscher Zellschicht ab; ein Chorioepitheliom, das aus Langhansschen Zellen allein

besteht, ist noch nicht beschrieben. Für die dualistische Theorie, die man noch bei Ziegler u. A. findet, trat ursprünglich auch Marchand ein; er hielt in seinen ersten Ausführungen das Syncytium für umgewandeltes Uterusepithel und die helleren epithelialen Zellen der Geschwulst für fötalektodermal. In seinen späteren Arbeiten hat er, wie schon erwähnt, sich der unitarischen Theorie angeschlossen und nimmt jetzt für beide eine fötale Herkunft an. Eine Stütze wurde dieser Anschauung dadurch erbracht, dass man den direkten Übergang des Epithels noch gut erhaltener Zotten in den Tumor beobachtet hat, und dadurch, dass man Chorioepitheliome gefunden, die den Uterus vollkommen unversehrt liessen; ferner spricht für die einheitliche Genesis der Befund von Übergängen zwischen Langhansscher Schicht und Syncytium (Pels-Leusden, Ulesco-Stroganowa, Kworostansky). Endlich sind die Beobachtungen von Schlagenhaufer und Wlassow, die in Hodenteratomen, von Bostroem, der in einem Tumor des Kleinhirns und in dessen Lungen-, Leber- und Nierenmetastasen eines 30jährigen Mannes, von Pick, der in einer Dermoidcyste, von Lubarsch, der bei einem 13jährigen noch nicht menstruierten Mädchen die histologischen Bilder des Chorioepithelioms fanden, wenn man ihre Analogie mit der Genese kongenitaler teratoider Geschwülste ins Auge fasst, nur dahin zu verwerten, dass wir es im Chorioepitheliom mit einer fötalen Bildung zu tun haben.

Auch Überlegungen mussten dazu führen, die fötale Genesis der Geschwulst anzunehmen, und derartige Überlegungen sind schon von den verschiedensten Forschern angestellt worden. So sagt z. B. Krewer: „Schwangerschaft ist eine conditio sine qua non für die Entstehung der Geschwulst — meist entwickelt sich die Geschwulst an der Plazentarstelle. — Es wäre doch in der Tat zu auffallend, wenn man die so beständige Abhängigkeit der Geschwulstbildung von der Schwangerschaft als etwas Zufälliges ansehen wollte; sie muss hier eine viel innigere sein; dies muss doch auf den Gedanken führen, dass zur Entstehung der uns interessierenden Neubildung neue Elemente, welche ausserhalb der Schwangerschaft nicht im Körper vorhanden sind, notwendig sind. Was werden denn durch die Schwangerschaft für neue Elemente hervorgerufen, wenn nicht fötale? Von den mütterlichen Geweben könnten wir nur an die Decidua denken, welche doch etwas neugebildetes ist, aber diese gerade spielt ja eine geringe oder gar keine Rolle bei der Bildung der Geschwulst, wenn wir nicht ganz eigenartige Metamorphosen zugeben wollten.“

Zugunsten dieser Ansicht von der einheitlichen Genese, der alleinigen fötalen und zwar ektoblastischen Herkunft der Geschwulst sprechen die neueren Untersuchungen über die Einbettung des menschlichen Eies, wenn auch ursprünglich von Franqué — er neigt übrigens in seiner 1903 veröffentlichten Arbeit auf Grund der mikroskopischen Befunde seines Falles der fötal-ektodermalen Herkunft des Tumors zu — wenigstens für den einen Bestandteil, die Langhansschen Zellen, die mesodermale Abstammung betonte. Auch van der Hoeven sprach sich noch 1901 für die Entstehung aus dem parietalen Blatt des Mesoderms, der Somatopleura, aus. — Direkte Beobachtungen an ganz jungen Eiern machten Ulesco-Stroganowa 1896, Leopold 1897 an einem 7—8 Tage alten Ei, Peters 1897, Moïsseijew 1901 und der Italiener Tullio Rossi Doria 1905. Alle kommen auf Grund ihrer Studien zu dem Resultat, dass beide Bestandteile, Langhanssche Zellschicht und Syncytium, ektoblastischen Ursprungs sind. Auf die Kritiken der Arbeit Peters, der das Syncytium gewissermassen als ein Degenerationsprodukt der Langhansschen Zellen, entstanden unter dem deletären Einfluss des mütterlichen Blutes, darstellt, wollen wir hier nicht näher eingehen; darüber vergleiche man van der Hoeven und K. Winkler. — Rossi Doria sagt ausdrücklich in seinen sehr interessanten Studien an einem menschlichen Ei vom Anfang der zweiten Woche: „Langhanssche Zellschicht und Syncytium sind offenbar ektodermischen Ursprungs. In dieser Hinsicht kann kein Zweifel mehr herrschen nach dem Studium sowohl an Menschen wie an Tieren, der sehr jungen Eier, in denen das Mesoderm noch nicht in die Chorionverzweigungen eingedrungen ist, obwohl diese schon aus den beiden genannten Schichten gebildet worden sind.“

Wenn, wie wir gesehen, hinsichtlich der Histogenese in letzter Zeit eine gewisse Einigung unter den Pathologen und Gynäkologen erzielt ist, so darf man dies noch keineswegs betreffs der Frage nach der Ätiologie behaupten. Dass Gravidität eine notwendige Vorbedingung ist, haben wir schon hervorgehoben. Zunächst wird die Retention von Placentarteilen und Eihäuten als ursächliches Moment angeführt; wie oft kommt aber etwas derartiges vor, und trotzdem kommt es nicht zur malignen Entartung. Dann hat man die Blasenmole als ätiologischen Faktor beschuldigt; und in der Tat hat diese Anschauung etwas Verlockendes; denn in ca. 50 pCt. aller Fälle geht sie dem Chorioepitheliom voraus. Bei beiden finden wir eine starke Proliferation der epithelialen Elemente der Chorionzotte, beim Chorioepitheliom

nur in sehr viel stärkerem Masse. Doch hier müssen wir uns ebenso wie vorher fragen: Warum folgt das Chorioepitheliom der Blasenmole nicht in allen Fällen? Die Molarschwangerschaft kann also höchstens ein prädisponierendes Moment schaffen, das ursächliche, das diese abnorme Wucherung der Chorionbedeckung bedingt, muss tiefer liegen. Und da stossen wir auf dieselben Schwierigkeiten wie bei der Frage nach der Ätiologie der malignen Tumoren überhaupt. Marchand erklärt die ausserordentliche Proliferationstätigkeit des Zottenepithels aus der Überernährung, die dieses beim Absterben der Frucht erfährt; all das Nährmaterial, das bei normaler Schwangerschaft dem kindlichen Organismus zu gute kommt, nehmen die fötalen Epithelien dann auf und fangen an in hohem Grade zu wuchern. Dass diese Erklärung nicht zutreffend sein kann, dafür sprechen die Fälle, in denen wir ein primäres Chorioepitheliom ausserhalb des Bereiches der Eiansiedlung finden, in denen der Uterus also vollkommen intakt gelassen wird. Ebenso spricht unser Fall, den wir im folgenden mitteilen werden, dagegen; denn wie wir sehen werden, handelt es sich hier um ein Chorioepitheliom, aufgetreten nach normalem Partus; von einer Überernährung des Chorionepithels kann da also keine Rede sein, da die Frucht nicht abgestorben und somit die fötale Zirkulation nicht in Fortfall gekommen war. In den neueren Arbeiten findet man, dass hinsichtlich der Ätiologie der Geschwulst bestimmte Veränderungen im mütterlichen Organismus mehr in den Vordergrund gestellt werden. Pick und Jaffé, die Untersuchungen an Eierstöcken bei Blasenmole und Chorioepitheliom anstellten, fanden eine starke Überproduktion von Luteingewebe, eine Hyperplasie von Luteinzellen, und führen auf diese die abnorme Proliferationstätigkeit des Chorionepithels zurück, und verschiedene andere Autoren haben sich ihnen angeschlossen. Dagegen ist von Wallert und Seitz (Arch. f. Gyn., Bd. 77, H. 2) darauf hingewiesen, dass solche Veränderungen auch bei normaler Schwangerschaft in den Eierstöcken auftreten; und Carl Ruge und Stöckel (Zentralblatt 1906, No, 30, S. 852) haben diese Veränderungen als sekundäre erklärt. Butz schreibt dem Verhalten des Uterus, der dem Eindringen der fötalen Elemente einen verschiedenen Widerstand entgegensetze, die Schuld an der malignen Wucherung der Zottenbekleidung zu. Kworostansky sieht in einer veränderten Blutbeschaffenheit, einem verminderten Hämoglobingehalt, den Anstoss; das Chorionepithel, das an der Oberfläche der Decidua und in den intervillösen Räumen infolgedessen nicht genügend Nährmaterial findet, fängt an zu wuchern,

kriecht bis tief in die Uterusmuskulatur hinein und macht Metastasen, um die Berührungsfläche mit den Nährstoffen zu vergrössern. Zagorjanski und Kissel legen den Hauptwert auf eine verminderte Resistenzfähigkeit, „ein Versagen des physiologischen Schutzapparates des mütterlichen Körpers, aus lokalen oder allgemeinen Gründen“, stellen dabei aber eine besonders lebhafte Proliferationskraft des chorialen Epithels nicht in Abrede; nur betrachten sie diese letztere als etwas Nebensächliches. Auf die Schwäche, die dieser Theorie anhaftet, weist Otto v. Franqué hin, indem er darauf aufmerksam macht, dass dort Ursache und Wirkung verwechselt sind. Die veränderte Blutbeschaffenheit und die herabgesetzte Resistenzfähigkeit sind nach seiner Ansicht das Sekundäre, bedingt durch die starken Hämorrhagien, die das Chorioepitheliom veranlasst. Dafür sprechen sowohl seine Fälle, als auch der Fall von Poten und Vassmer, in denen es sich um vorher vollkommen gesunde, gut genährte, ja sogar „robuste“ Frauen handelt. Schmauch neigt wieder mehr den Ansichten von Kworostansky und Zagorjanski-Kissel zu und sucht „das primäre schädigende Moment in einer konstitutionellen Erkrankung der Mutter“; er sagt: „Selbst ein Abort mit sich wochenlang hinziehenden Blutungen ist nicht imstande, das gleiche fahle Aussehen der Hautdecken hervorzurufen, eine so schwere Anämie zu erzeugen“. Nach Schmauch, der in seiner Arbeit sich auf die interessanten und genialen Untersuchungen und Experimente von Ehrlich, Morgenroth, Veit und Ascoli über Antikörper, Cytolysine, Heterolysine etc. stützt, ist es ein Darniederliegen derartiger Antikörper, das die Wucherung des chorialen Epithels zur Folge hat; der gänzliche Mangel an diesen Körpern ziehe eine Aussaat über den ganzen Organismus nach sich. Veit, der den auflösenden Einfluss dieser Stoffe auf menschliche Placentarzotten nachgewiesen zu haben glaubt, nennt sie „Syncytiolysine“. Endlich sei noch eines ätiologischen Momentes, nämlich des parasitären, gedacht; auf dieses kommt Rossi Doria, der in seiner Arbeit „Über die Einbettung des menschlichen Eies“ auch die Ätiologie des Chorioepithelioms streift, zu sprechen; er will in Fällen von Blasenmole und Chorioepitheliom Blastomycetenformen gefunden haben und schreibt diesen die Ursache zu; „fehlt dieser spezifische neubildende Parasitenreiz, dann bleiben die Chorionelemente untätig, sie sterben ab und verschwinden.“

An dieser Stelle sei auch noch kurz darauf hingewiesen, dass Malassey und Monod, Carnot und Marie, Dopter, Schlagenhaufer, Eden, Risel, Wlassow, Schmorl, Steinert,

Bostroem, Steinhaus, Emanuel, Hansemann, Langhans, Most und Sternberg Tumoren des Hodens bezw. Metastasen von solchen beschrieben haben, in welchen sich ausserordentlich ähnliche histologische Bilder vorfanden. Auch der von v. Rosthorn beschriebene Tumor der Nebenniere, welcher klinisch durch das Vorkommen einer Scheidenmetastase besonders interessant ist, wäre hier zu erwähnen. Sternberg und v. Rosthorn neigen am meisten der Ansicht zu, dass es Endotheliome sind, deren Gewebsbestandteile in besonderer Weise Veränderungen eingehen, und besonders Sternberg bekämpft die Anschauung, dass es Teratome mit Einschluss fötalen Ektoderms sind, ganz energisch. Die Frage, ob diese in Hodenteratomen u. s. w. vorkommenden ähnlichen Tumoren mit den typischen Chorioepitheliomen des Uterus in eine Gruppe zu stellen sind, ist ja noch lange nicht spruchreif. Macht doch selbst die Beurteilung der in der Scheide auftretenden metastatischen Knoten oft unüberwindliche Schwierigkeiten, wenn der Sektionsbefund am Uterus nicht vorliegt, wie z. B. der von F. Kermauner beschriebene Fall beweist.

Allein wenn wir auch von diesen Fällen ganz absehen, so dürfte wohl aus der Anzahl der hier angeführten Theorien hervorgehen, dass keine die energische Proliferationstätigkeit der Zottenbekleidung einmal bei Blasenmole, das andere Mal bei gutartigem, dann bei bösartigem Chorioepitheliom in befriedigender Weise zu erklären vermag. So verlockend und scheinbar auch durch Versuche gestützt die Schmauchsche Ansicht ist, so dürfen wir doch die unbekannte Ursache nicht allein in den mütterlichen Organismus verlegen, sondern müssen sie, wie wir es bei anderen Geschwulstarten auch tun, in den Elementen des Tumors, in unserem Falle also den fötalen Zellen, die schon physiologisch eine ausserordentliche Wachstumsenergie entfalten, selbst suchen. Die Veränderungen im Körper der Mutter können nur einen begünstigenden Einfluss ausüben und die Disposition erhöhen. Weshalb sollen wir gerade dieser Geschwulstform eine besondere Ätiologie einräumen? Nur deshalb, weil sie eine andere Stellung einnimmt und sich nicht so leicht in das onkologische System einrangieren lässt?!

Bevor wir kurz auf die Diagnose eingehen, sei der im Jahre 1903 in der Heidelberger Universitäts-Frauenklinik beobachtete Fall von Chorioepithelioma post part. matur., der in mancher Beziehung Interessantes bietet, mitgeteilt. Es handelt sich um die 22 Jahre alte Zimmermannsfrau Karoline L., deren Krankengeschichte wir folgendes entnehmen:

Patientin wurde am 11. IV. 1903 in die Klinik aufgenommen. Sie hatte immer unter viel Husten und Auswurf zu leiden: vor zwei Jahren machte sie eine Lungenentzündung durch.

Erste Menses im 16. Lebensjahre, immer unregelmässig, alle 4—5—6 Wochen, 8 Tage dauernd, mit Leib- und Kreuzschmerzen, nicht reichlich.

Letzte Menses am 6. VII. 1902 in der gewöhnlichen Stärke und Dauer. Während der ganzen Schwangerschaft täglich Erbrechen 1—2 mal, sonst keine Störungen.

Niederkunft am 21. III. 1903 spontan, Schädellage.

Die ersten 10 Tage des Wochenbettes verliefen ganz normal; am 11. Tage plötzlich Gallensteinkolikanfall; die Attacke dauerte 4 Tage; am 5. Tage verliess Patientin das Bett und fühlte sich ganz wohl, arbeitete aber noch nicht. Am 10. IV. morgens bemerkte sie bei einer anstrengenden Bewegung plötzlich eine Blutung aus der Scheide, zuerst kamen geballte Klumpen von Blut, später flüssiges Blut; sie legte sich zu Bett, und die herbeigerufene Hebamme tamponierte die Scheide; mittags trat wieder eine stärkere Blutung auf; der konsultierte Arzt tamponierte nochmals und verwies Pat. in die Klinik.

Status praesens: Mittelgrosse, gracil gebaute Frau von mässigem Ernährungszustand, schwachem Fettpolster, geringer Muskulatur. Haut und sichtbare Schleimhäute blass und anämisch.

Lungen: Linke Spitze tiefer als rechte; über der linken Spitze verkürzter Schall, sonst normaler Auskultations- und Perkussionsbefund.

Herz normal.

Leber überragt in der vorderen Axillarlinie um 2 Querfinger den Rippenbogen; gewöhnliche Konsistenz, stumpfer Rand. Genau in der Gallenblasengegend werden bei der Palpation Schmerzen geklagt.

Rechter unterer Nierenpol zu tasten.

Harnbefund normal.

Gynäkologischer Befund: Vulva geschlossen; die grossen Labien bedecken die kleinen; die Scheide, gefüllt mit schwarzbraunen Blutcoagulis, ist weit, weich, aufgelockert, glatt. Die Portio steht hinter der Spinallinie, ist kurz und plump, der Muttermund vielfach laceriert, für den Finger durchgängig, ebenso die Cervix; im Halskanal Blutcoagula. Uterus gänseeigross, weich, freibeweglich, rundlich, anteflektiert. Die Parametrien frei, die Adnexe nicht zu tasten.

Diagnose: Eihaut- und Placentarreste, Cholelithiasis.

Therapie: Heisse Scheidenspülungen, Ergotin, Bettruhe, Scheidentamponade. 12. IV. Erneuerung der Tamponade und heisse Douche; Blutabgang nur mehr ganz gering.

13. IV. Gallensteinkolikanfall. Therapie: Heisse Umschläge, Morphium. In der Nacht noch ein zweiter Anfall; dieselbe Ordination.

15. IV. Scheidentamponade wird entfernt und keine Spülung gemacht, um keinen Gallensteinkolikanfall herbeizuführen.

16. IV. wieder stärkerer Blutabgang. Aus dem Halskanal wird mit der Kornzange ein ungefähr 7 cm langer, 3 cm dicker Zylinder herausgezogen, bestehend aus Blut und Placentargewebe; nach seiner Entfernung bedeutende Blutung; es wird eine heisse Uterusspülung gemacht und dann Uterus und Vagina tamponiert.

17. IV. Kein Blutabgang; Tamponade bleibt liegen; deutlicher Ikterus.

18. IV. Erneuerung der Tamponade; wieder stärkere Blutung.

20. IV. Bei der Probecurettage wird massenhaft Gewebe entleert; namentlich an der rechten Seite gelingt das Curettement nicht vollständig, da immer wieder Gewebe abgekratzt wird und eine beträchtliche Blutung besteht. Heisse Intrauterinspülung. Uterus-Scheidentamponade.

Die mikroskopische Untersuchung des am 16. IV. extrahierten Blutcoagulums und des durch die Abrasio gewonnenen Materials lässt mit Sicherheit die Diagnose auf Chorioepitheliom stellen; es ergibt sich folgender Befund: „Von Blutgerinnseln umgeben, ziehen zahlreiche Stränge von Zellen durch das Gesichtsfeld; sie bestehen — und dies ist fast überall nachzuweisen — aus zweierlei Arten von Zellen. Die eine Art überzieht die Stränge in teils einfacher, teils mehrfacher Lage und zeichnet sich dadurch aus, dass fast nirgends genaue Zellgrenzen nachzuweisen sind. Die Kerne sind sehr gross, von unregelmässiger Gestalt und färben sich mit kernfärbenden Substanzen intensiv, während das sie umgebende Protoplasma hell erscheint; die zweite Art von Zellen ist genau abgegrenzt, ebenfalls die Kerne stark gefärbt und meist von der erst beschriebenen Art von Zellen überzogen; bemerkenswert ist, dass sich nirgends Blutgefässe nachweisen lassen und dass, wie an einzelnen der Curettage entstammenden Präparaten nachzuweisen ist, diese Zellwucherungen noch nicht in die Muskulatur des Uterus vorgedrungen sind."

22. IV. Hämoglobingehalt 38 pCt. Ikterus im Abblassen. Harn wieder nahezu strohgelb. — Entfernung der Uterustamponade. — Scheidentamponade. — Da Patientin durch die Blutungen und die Gallensteinkolikanfälle sehr heruntergekommen ist, wird zunächst noch mit der Operation gewartet und Patientin, um das Allgemeinbefinden zu heben, nur mit Bettruhe und kräftiger Kost behandelt.

23. IV. Allgemeinbefinden gut; aus der Vagina entleert sich spärlich wässeriges Sekret.

25. IV. Tamponwechsel. Aus dem Os ext. sieht man rötlich-graues eiterhaltiges Sekret sickern, ohne üblen Geruch.

28. IV. Mässiger Blutabgang aus der Scheide; reinigende heisse Sublimatscheidenspülung. Temperatur und Puls normal.

30. IV. Igniexstirpatio uteri totalis vaginalis (Geh. Hofrat v. Rosthorn): Präventive Ausstopfung des Cavum uteri, aus dem sich viel jauchig blutiges Sekret entleert, mit Jodoformgaze. Die Exstirpation ist insofern erschwert, als das Collum zerreisslich ist und andererseits ein festes Anfassen des Corpus seiner Weichheit halber, und um Sekretabfluss hintanzuhalten, vermieden werden muss; auch ist das Corpus beträchtlich vergrössert; die Adnexe werden besichtigt, normal gefunden und zurückgelassen; die Parametrien werden mit Klemmen, die Ligg. lata durch Ligaturen, die hintere Vaginalwand durch Katgutumstechungsnähte versorgt; die Drainage wird durch einen vorderen und einen rückwärtigen Jodoformgazestreifen besorgt, die Klemmen jeder Seite besonders durch separate Gaze umwickelt.

Die Heilung verläuft vollkommen glatt.

Am 22. V. wird Patientin entlassen und ist bis heute, also fast $2^1/_2$ Jahre, gesund geblieben.

Makroskopische Beschreibung des durch die Operation gewonnenen Präparates (vgl. Tafel I, Figur 1).

Der in Kaiserlingscher Flüssigkeit konservierte Uterus hat eine Länge von 11 cm, in der Gegend des Fundus eine Breite von 8 cm und eine Dicke von 6 cm. Die Oberfläche des Organs ist glatt und spiegelnd mit Ausnahme der seitlichen Partien, wo die Ligg. lata abgetrennt sind. Durch einen mediosagittalen Schnitt und durch zwei weitere Schnitte gegen die Tubenecken hin ist die vordere Wand eröffnet und so Einblick in das Cavum uteri gewonnen; dieses ist ausgeweitet und misst vom Orific. ext.

bis zum Fundus 9,5 cm. Sein Durchmesser beträgt ca. 3 cm, die Länge vom Orif. int. bis zum Orif. ext. 3 cm. Die Wand hat eine Dicke von ca. 1,5 cm. Die Schleimhaut der Corpushöhle ist rötlichgrau und glatt, von vereinzelten querverlaufenden Falten durchzogen, die der Cervix stark gewulstet und uneben; an einigen Stellen ist keine Schleimhaut mehr vorhanden, da sie durch die Probecurettage entfernt ist. — Der obere Teil der Corpushöhle wird eingenommen durch einen Tumor von birnenförmiger Gestalt und dunkelgrauroter Farbe; er sitzt der hinteren Wand des Uterus breitbasig auf, entwickelt sich nach beiden Seiten hin gleichmässig, lässt die Tubenecken frei und ragt, sich konisch verjüngend, wie ein Placentarpolyp in das Cavum herab. Seine Länge beträgt 4,5 cm, seine Breite 3,5 cm und seine Dicke 2 cm; die Basis hat einen Durchmesser von 3,75 cm; die Oberfläche ist von flachen längeren und kürzeren Furchen durchzogen; im unteren Abschnitt findet sich rechterseits eine stark zerklüftete Stelle, die wahrscheinlich arteficiell durch die Curettage hervorgerufen ist; an der Basis des Tumors ist die Uterusschleimhaut wallartig erhaben und runzlig.

Auf einem medianen Sagittalschnitt über die Höhe des Tumors durch den gesamten Uterus präsentiert sich ersterer in den in das Cavum ragenden Partien als ein Konglomerat von Blutcoagulis, das an der Oberfläche von einer feinen Membran, wahrscheinlich Fibrin, überzogen ist. Nur im oberen Drittel der Oberfläche des Tumors fehlt dieser Uberzug, und hier bricht ein gleich näher zu schilderndes Gewebe direkt durch. Zwischen die Blutcoagula drängt sich strangartig ein sowohl durch seine Farbe als auch Konsistenz von der Uterusmuskulatur differierendes Gewebe; es hat eine weiche Beschaffenheit und ein der weisslichgraurot erscheinenden Muskulatur gegenüber schwärzlichgraubraunes Aussehen. Die Blutcoagula finden sich nicht allein in den oberen in die Uterushöhle ragenden Partien der Geschwulst, sondern auch in ihren tieferen Teilen; sie sind hier jedoch in geringerer Menge vorhanden und nicht ganz scharf von dem oben beschriebenen Gewebe abgesetzt, sondern gehen allmählich in dieses über, indem die den Blutcoagulis zunächst gelegenen Partien eine etwas dunklere Farbe haben, als die etwas weiter peripher lokalisierten. — Gegen die Muskulatur des Uterus ist der Tumor makroskopisch einigermassen scharf abgegrenzt; nirgends sieht man, dass er direkt in die Muskulatur einbricht, überall ist er durch ihn peripher umgebende Faserzüge abgegrenzt. Letztere weisen gegenüber der übrigen Muskulatur einen grossen Gefäss-

reichtum auf. Die Uteruswand ist bis auf die Stelle, der der Tumor aufsitzt und die ein wenig dünner ist als die übrige, überall gleich dick und von anscheinend normaler Beschaffenheit.

Zur mikroskopischen Untersuchung wurde ein Stück des Präparates verwandt, das durch einen parallel zu dem Sagittalschnitt geführten Schnitt gewonnen war; dieses wurde, nachdem es entwässert, in steigendem Alkohol gehärtet, mit Cedernöl, Ligroin, Ligroin-Paraffin behandelt, in Paraffin eingebettet und darauf in Serienschnitte zerlegt. Gefärbt wurde mit Hämalaun-Eosin, Hämalaun-Benzopurpurin, van Gieson-Lösung und nach der Weigertschen Fibrinfärbemethode.

Mikroskopische Beschreibung des Präparates:

Bevor wir an die Schilderung des Tumors selbst herangehen, wollen wir eine kurze Beschreibung der Uteruswandung unterhalb der Neubildung vorausschicken.

Die gegen das Cavum uteri gerichtete Fläche macht mikroskopisch nicht den Eindruck, den sie bei makroskopischer Betrachtung des Präparates hervorrief; sie besitzt nicht die Glätte und Beschaffenheit, die die makroskopische Betrachtung erwarten liess, sondern ist vielfach laceriert und mit Einbuchtungen versehen. Von Oberflächenepithel lässt sich auch bei der genauesten Durchforschung nichts nachweisen; nur an einer Stelle, auf die wir später noch zurückkommen werden, ist eine epitheliale Bekleidung vorhanden. Die oberen und tieferen Schichten der Mucosa sind in geringem Masse aufgelockert und gequollen. Hier und da finden sich Partien, in denen das Stroma heller gefärbt ist und die Kerne den Farbstoff nicht mehr so intensiv angenommen haben. Von Deciduazellen ist hier nichts mehr vorhanden; zwar sieht man im Gewebe der Mucosa hin und wieder grössere Zellen von polyedrischer Gestalt mit blasigen Kernen, die an Deciduazellen erinnern, aber mit Sicherheit nicht als solche zu erkennen sind. Die Uterindrüsen sind mehr oder weniger schräg getroffen, einige zeigen deutlichen korkenzieherartigen Verlauf. Ihr Lumen ist bald weit, bald eng; teilweise ist es leer, teilweise findet sich in ihm ein Inhalt, der aus Schleim, Detritus, roten Blutkörperchen und Leukozyten besteht. Neben solchen Drüsen, die typisches Cylinderepithel mit einem Flimmerbesatz tragen, finden sich solche, deren Epithel die mannigfachsten Entartungsformen aufweist. Die regelmässige Anordnung ist nicht mehr vorhanden; häufig sind die Zellen aus ihrem Verbande gelöst und liegen dann frei im Lumen der Drüse. An manchen fällt

die ausserordentliche Grösse, die oft um das Vier- bis Fünffache die Grösse der normalen Epithelzelle übertrifft, auf. Die Kerne derartiger Zellen sind ganz matt gefärbt, das Kernnetz mit dem Kernkörperchen noch kaum zu erkennen. Ähnliche Zellen liegen auch ausserhalb der Drüse im Stroma der Mucosa. Dann wieder trifft man zwischen normalen Epithelien solche an, deren Kern sehr klein und dunkel tingiert ist, während das Protoplasma vollkommen durchsichtig erscheint. Die Umgebung der Drüsen ist kleinzellig infiltriert, wie überhaupt die gesamte Mucosa eine geringe Leukozytendurchsetzung aufweist; nur ist zu bemerken, dass diese Infiltration um die Drüsen herum eine stärkere ist, ja es finden sich hier Herde, die nur aus Leukozyten, und zwar meist aus mononukleären, bestehen. Neben dieser kleinzelligen Durchsetzung der Mucosa zeigt sich eine mehr oder minder starke Infiltration des Stromas mit roten Blutkörperchen, die auch wieder in der Umgebung der Drüsen in reicherem Masse vertreten sind. Die Kapillaren der Mucosa sind erweitert und oft strotzend mit Blut gefüllt. Die Muscularis uteri weist in ihren submukösen Teilen ebenso wie die Mucosa selbst eine kleinzellige Infiltration auf. Sie ist sehr reich an Gefässen, die zum Teil ein enges, zum Teil ein weites Lumen zeige. Die Wand der Gefässe ist stark verdickt; hier und da hat man den Eindruck, als bestände sie aus einer homogenen Masse, in die eine geringe Anzahl spindliger Kerne eingesprengt wäre. Es handelt sich hier um eine fibrinoide Degeneration der Wandung. Neben solchen Endothelien, die einen normalen Charakter tragen, finden sich solche, die stark gequollen und an einigen Stellen scheinbar in Proliferation begriffen sind; im übrigen hat die Muskulatur hier noch normale Beschaffenheit.

Ganz anders wird das mikroskopische Bild, je mehr man in die Nähe des Tumors kommt. Vor allem fällt hier auf, dass das Mucosagewebe und auch die in nächster Nachbarschaft der Schleimhaut liegende Muskulatur Partien aufweist, die den Farbstoff garnicht oder nur sehr schlecht angenommen haben; sie haben bei Hämalaun-Eosinfärbung eine ganz hellrosa, fast weisse Farbe. Nur vereinzelte schwach gefärbte Kerne, die noch deutlich die Ähnlichkeit mit den Kernen der Mucosa resp. der Muskulatur erkennen lassen, und jüngere und ältere Blutungen finden sich in diesen Degenerationsherden. Weiterhin ist zu bemerken, dass die Drüsen hier in grösserer Anzahl im Gesichtsfelde erscheinen, als in den vorher geschilderten Partien — die Drüsen sind auch mehr gewunden —; man hat den Eindruck, als habe

hier eine Proliferation stattgefunden, die an eine Endometritis hyperplastica denken liesse. Häufig sind die Drüsen von den oben beschriebenen hellen Degenerationsherden umgeben, die direkt an die Aussenseite des Epithels stossen. Auch hier lassen sich dieselben Entartungsformen des Epithels nachweisen, wie wir sie schon geschildert haben. An einzelnen Drüsen hat es den Anschein, als wäre keine scharfe Zellgrenze zwischen den Epithelien mehr zu unterscheiden und als lägen die Kerne in einer protoplasmatischen Masse, so dass man unwillkürlich an einen Übergang in eine syncytiale Bildung erinnert wird.

In der allernächsten Umgebung des Tumors lässt sich ein sehr interessanter Befund konstatieren: Hier wird die Oberfläche der Mucosa von einem polypösen Gebilde überragt (vergleiche Tafel I, Figur 2), das mit breiterem Grunde aufsitzt und sich gegen das Cavum uteri hin verjüngt; die basalen Partien bestehen noch aus Schleimhaut, die in noch stärkerem Masse die oben geschilderten Kernveränderungen aufweist. Der übrige grössere Teil des Polypen setzt sich im wesentlichen aus Fibrin zusammen, in dessen gröbere und feinere Netze blass gefärbte Stromazellen zahlreiche rote Blutkörperchen nnd Leukozyten eingelagert sind. Die Erythrozyten bilden manchmal grössere Herde; zum Teil sind sie noch gut erhalten, zum Teil schon zerfallen; ausserdem finden sich hier und da, besonders in den basalen Teilen, grössere Zellen mit blasigen Kernen, die ohne Zweifel als Deciduazellen aufzufassen sind; einige sind im Stadium der Degeneration, andere wieder weisen noch normalen Charakter auf. An verschiedenen Stellen ist schon eine beginnende Organisation des Polypen deutlich erkennbar. An der Oberfläche wird er an seinen beiden Seiten von typischem Oberflächenepithel begrenzt, an der Kuppe dagegen fehlt das Epithel; hier findet sich eine dichtere Leukozytenzone, die von Fibrin und zerfallenen Gewebsmassen durchsetzt ist.

Wenn wir uns jetzt nach dieser Schilderung der Verhältnisse unterhalb des Tumors der Beschreibung der Neubildung selbst zuwenden, die sich, nur noch durch eine kleine veränderte Schleimhautbrücke getrennt, an den soeben dargestellten Polypen anschliesst, so ist zunächst folgendes zu berichten: Die Neubildung weist an ihrer Oberfläche in ihren unteren, sich etwas konisch verjüngenden und über die oben beschriebenen Teile herabhängenden Partien ein dickes Coagulum auf, das aus roten Blutkörperchen, Leukozyten und Fibrin gebildet wird; die roten Blutkörperchen sind teils noch gut erhalten, teils bilden sie einen körnigen Detritus. Auffallend ist der ausserordentliche Reichtum

an eosinophilen Leukozyten. Von Schleimhaut, Drüsen oder gar Oberflächenepithel, ist nichts erhalten; an ihrer Stelle findet sich als Abgrenzung gegen das Cavum uteri eine dichtere Zone von Leukozyten, die stark von Fibrin durchsetzt ist. Geschwulstelemente sind hier noch nicht zu finden. Erst in dem darübergelegenen oberen Abschnitt, der Kuppe des Tumors trifft man zwischen den Blutgerinnseln, zum Teil von diesen überdeckt, zum Teil frei an die Oberfläche tretend, fremde Elemente; diese sind im wesentlichen zweierlei Art: erstens protoplasmatische band- und balkenartige Massen mit sehr vielen Kernen und zweitens epitheliale Zellen.

Das Protoplasma der ersten Art zeigt bald eine homogene Beschaffenheit, bald eine ganz feine netzartige oder streifige Struktur, die besonders bei Betrachtung sehr dünner Schnitte mit Öl-Immersion in die Augen tritt; häufig erscheinen die Randpartien der protoplasmatischen Bänder und Balken dunkler als die inneren, zentral gelegenen. Nicht allzu selten findet man den Rand der Protoplasmamassen von einem feinen Flimmerbesatz bekleidet, dessen einzelne Bestandteile häufig miteinander verklebt sind.

Sehr oft sind Vakuolen anzutreffen, die manchmal so dicht das Protoplasma durchsetzen, dass man von einer „schaumigen oder netzartigen Beschaffenheit“ desselben, wie Krukenberg diese Erscheinung nennt, sprechen kann. Die Vakuolen haben die verschiedenartigste Gestalt, bald rund, bald oval oder eckig, dann wieder zu langen Spalträumen ausgezogen; an einigen Stellen hat man den Eindruck, als ob sie durch Verschmelzen der Enden mehrerer Protoplasmabalken, die in der Mitte einen Hohlraum, die Vakuole, freigelassen, entstanden wären. Die meisten sind aber als Zeichen der Degeneration aufzufassen. Sie sind grösstenteils leer; in einigen finden sich auch rote Blutkörperchen, Leukozyten und schollige Massen; dass in diesen Fällen keine Verwechslung mit Kapillaren vorliegt, beweist das Fehlen jeglichen Endothels. — Unter den Kernen in diesen Protoplasmamassen herrscht eine ausserordentliche Polymorphie; sie sind von verschiedener Grösse und Gestalt. Bald finden sich kleine, bald grosse Kerne; sie haben eine runde, ovale, spindelige, eckige, sehr oft keilartige Form, ja nehmen besonders dann, wenn sie sich der Umgebung anpassen, die abenteuerlichsten Gestalten an. Sie färben sich mit kernfärbenden Farbstoffen sehr intensiv, oft klecksig und lassen sich schon dadurch mit ziemlicher Sicherheit von der später zu schildernden zweiten Zellart unterscheiden.

Kernkörperchen finden sich in der Ein- oder Zweizahl. Mitosen, wie sie Kworostansky gesehen, trafen wir nie, dagegen häufig direkte Kernteilungsfiguren; die Kerne waren dann in der Mitte ähnlich einer 8 deutlich eingeschnürt; manchmal sieht man zwei Kerne mit ihren abgeplatteten Seiten noch dicht nebeneinander liegen. — Auf einen Befund, den wir besonders an den oberflächlichen Partien des Tumors nicht allzu selten antrafen, wollen wir hier noch kurz hinweisen, nämlich das Auftreten von Vakuolen in den Zellkernen; diese Vakuolen sind bald grösser, bald kleiner, häufig wird fast der ganze Kern von einer Vakuole eingenommen, nur ein feiner peripherer dunkler Saum bleibt dann noch vom Kern erhalten. Manchmal ist dieser Saum an einer Stelle halbmondförmig verdickt; verschwindet er schliesslich vollkommen, so kann nach unserer Ansicht eine jener Vakuolen entstehen, denen wir überall in den Protoplasmamassen begegnen.

Die zweite Art des Tumorgewebes, die sich ebenfalls schon hier zwischen den Blutgerinnseln vorfindet, hat eine ganz andere Beschaffenheit. Vor allem fällt die bei weitem geringere Tingierbarkeit ihrer Zellkerne in die Augen; gegenüber den klecksig gefärbten Kernen der soeben beschriebenen Protoplasmamassen weisen diese eine sehr distinkte Färbung auf. Ihre Grösse wechselt sehr, bald sind sie grösser, bald kleiner als die Kerne der protoplasmatischen Bänder; die Mehrzahl jedoch ist kleiner. Ebenso wechselnd ist ihre Gestalt; bald rund, bald oval oder polyedrisch, manchmal an Deciduazellen erinnernd, aber von diesen sich wieder durch ihre Grösse und durch die typische epithelartige Aneinanderlagerung, die man in dem Masse bei Deciduazellen nicht findet, unterscheidend; ebenso fehlen jegliche Gefässe und sogenannte frei bewegliche Bindegewebszellen, die die Decidua immer aufzuweisen hat. Die Zellen haben einen sehr hellen, durchsichtigen Protoplasmaleib, der wenig körniges Material zeigt. Sie liegen, wenn sie nicht vereinzelt oder in grösseren Verbänden in die oder zwischen die Protoplasmamassen eingestreut sind, epithelartig nebeneinander, meist von einem protoplasmatischen Bande umzogen. — Die Zellkerne von der oben geschilderten Gestalt zeigen eine deutliche Kernmembran, von der feine Züge ausgehen, die sich im Innern des Kerns zu einem Netzwerk durchflechten. Meist findet man 2—3 Kernkörperchen, in einzelnen Kernen auch noch mehr; wir haben oft bis zu sechs, in das Kernnetz eingelagert, gezählt. Recht häufig sind deutliche Mitosen nachweisbar; dagegen sind amitotische Kernteilungen, die Kworostansky gefunden haben will, nirgends

zu entdecken, noch viel weniger Mitose und Amitose in einer Zelle vereinigt.

Beide Bestandteile, die den Tumor zusammensetzen — ein Zwischengewebe oder Blutgefässe fehlen, wie erwähnt, vollkommen — sind schon hier an der Oberfläche miteinander durchflochten und verwoben. Die Anordnung der beiden Elemente ist nicht immer die gesetzmässige, d. h. innen die grossen, hellen Zellen und aussen die vielkernigen Protoplasmamassen; zwar sieht man an einigen Stellen Sprossen epithelialer Zellen, begrenzt von vielkernigem Protoplasma, sich durch die Blutmassen erstrecken, bei weitem häufiger aber ist eine regellose Anordnung beider Elemente. — Dann wieder ziehen die Protoplasmamassen als feinere Bänder und dickere Balken durch das Gesichtsfeld; man hat den Eindruck, als ob sie sich mehr an die Blutungen halten als die epithelialen Zellen; denn meist findet man die Hämorrhagien im Tumor umsäumt von vielkernigem Protoplasma, selten epitheliale Zellen ihnen direkt anliegend. Letztere sind nie oder nur selten allein gewuchert, fast immer mit ersterem gleichzeitig.

Hervorzuheben ist, dass beide Geschwulstelemente hier in den oberen Partien grösser und teilweise, besonders an der Oberfläche, matter gefärbt erscheinen, als in den tiefer zentral gelegenen, gleich zu beschreibenden Teilen des Tumors; dieses Verhalten zeigt sich an den Kernen der Protoplasmamassen und vielleicht in noch höherem Grade an den epithelialen Zellen, deren Kernstruktur sich oft vollkommen verwaschen präsentiert. Diese Erscheinung, die wir als Nekrose zu deuten haben, ist durch die schlechte Ernährung der vom Zentrum entferntesten Geschwulstpartie bedingt; als weiteres Zeichen dieses Degenerationsprozesses ist auch das sehr häufige Vorkommen von Vakuolen, das dem Protoplasma eine lockere, netzartige Beschaffenheit verleiht, und der Mangel an Kernteilungsfiguren aufzufassen. Schliesslich ist zu erwähnen, dass man an diesen Stellen eine grosse Anzahl von Leukozyten, besonders eosinophilen, zwischen die blass gefärbten Turmorelemente eingesprengt, antrifft.

Im Mittelpunkt des Tumors sehen wir das oben charakterisierte Verhalten der epithelialen Zellen und des vielkernigen Protoplasma wieder, nur in noch ausgesprochenerem Masse. Die Durchwucherung und Verflechtung beider Elemente ist hier eine noch innigere. In einem Gesichtsfeld erscheinen Bilder, in denen die epithelialen Zellen sich vereinzelt in den protoplasmatischen Massen vorfinden, in einem anderen Gesichtsfeld treten mehr epitheliale Sprossen auf, umrandet von einem vielkernigen Proto-

plasmasaum; in wieder einem anderen herrscht eine so innige Durchwucherung und dichte Verflechtung beider Formen vor, dass es manchmal schwer ist, sie als dem einen oder dem anderen Typus angehörig zu erkennen; ja man hat den Eindruck, als wären Übergänge der einen Zellart in die andere vorhanden; die epithelialen Zellen werden dann dunkler; ihr Chromatinnetz erscheint nicht mehr so distinkt gefärbt, und schliesslich ist es unmöglich, zu sagen, ob die Zelle dieser oder jener Zellart angehört. Besonders dentlich sieht man diese Übergänge, die für eine einheitliche Genese der Geschwulst sprechen, an den oben erwähnten Epithelsprossen, die von einem vielkernigen Protoplasmasaum umrandet sind.

Hämorrhagien sind im Mittelpunkt des Tumors ebenso vorhanden wie an der Oberfläche, jedoch hier nicht in solchem Umfange. Von der Begrenzung solcher Blutungen durch protoplasmatische Massen gibt die Abbildung 3 auf Tafel I, die einer Partie der Neubildung in der Nähe des Übergangs in die Muskulatur entnommen ist, eine gute Vorstellung.

Bemerkenswert ist, dass die Anzahl der Karyomitosen hier im Zentrum eine bedeutend grössere ist als an der Oberfläche; während man dort in einem Gesichtsfeld nur wenige oder keine antrifft, kann man deren hier in einem Gesichtsfeld manchmal 6 bis 8 in allen Stadien verfolgen.

Riesenzellen sind in dem gesamten Tumor nur in beschränkter Zahl vorhanden; man findet sie im Zentrum ebenfalls häufiger als an der Oberfläche. Interessant ist eine Stelle, an der man die Entstehung einer derartigen Zelle beobachten kann; man erkennt hier deutlich, dass sie sich durch Abschnürung von einem kernreichen protoplasmatischen Saum gebildet hat.

Nachdem wir so den Aufbau der Neubildung im ganzen kennen gelernt, wenden wir uns ihrem Verhalten zur Umgebung zu. Wie sie sich gegen die nach dem Orificium uteri zu gelegenen Partien abgrenzt und das Gewebe dort verändert hat, haben wir schon oben beschrieben und verweisen hier auf das vorher Gesagte. An dieser Stelle beschäftigen wir uns mit den Beziehungen des Tumors zu Mucosa und Muscularis uteri, die direkt unter ihm liegen. Da ist zunächst zu konstatieren, dass von Schleimhaut auch nicht ein Rest mehr vorhanden ist, dass sie durch die Geschwulst vollkommen zerstört ist; selbst Spuren degenerierter Mucosa lassen sich nicht mehr nachweisen, an ihrer Stelle finden wir überall Tumorgewebe. Dieses grenzt sich

gegen die Muscularis mikroskopisch nicht so gut ab, wie es makroskopisch den Eindruck machte. Wir finden, dass die Muskelwand etwas verdünnt ist, und dass der Tumor nicht überall gleichmässig vorgedrungen ist sondern an einigen Stellen mehr, an anderen weniger. Man könnte fast sagen, er kriecht mit flachen Fortsätzen gegen und in die Muskulatur vor. Diese selbst weist zwischen den Tumorfortsätzen die schon früher angedeuteten mannigfachsten Veränderungen auf; bald färben sich das Protoplasma und die Kerne der Myofibrillen nicht mehr so intensiv, bald sind die Fibrillen zerfallen und kernlos, und an ihrer Stelle findet sich eine schollige hyaline Masse. Dann wieder trifft man Kerne oder Kerntrümmer enthaltende Myofibrillen, die glasig aufgequollen und miteinander verschmolzen sind, so dass die Kerne in einer mehr oder minder homogenen, syncytiumähnlichen Masse zu liegen scheinen. Das ganze Bild sieht man übersät mit Leukozyten, sehr viel mononukleären und in noch grösserer Anzahl polynukleären eosinophilen, deren leuchtend rote Granula schon bei schwacher Vergrösserung stark in die Augen springen. Dort, wo die Geschwulst mit den Kuppen der flachen Fortsätze gegen die Muscularis vordrängt, ist diese ebenfalls in dem eben geschilderten Sinne verändert, nur nicht in dem Masse, wie zwischen den Fortsätzen.

Bemerkenswert ist, dass es gerade das vielkernige Protoplasma ist, das seine Ausläufer am weitesten zwischen die Muskelfasern sendet, während die epithelialen Zellen mehr in den Hintergrund treten; sie sind zwar auch deutlich vorhanden, aber doch nicht in so grosser Anzahl wie die ersteren. Wo diese sich zwischen die Muskelfasern drängen, nehmen sie eine andere Gestalt an, sie strecken sich in die Länge und weisen eine mehr spindlige Form auf, deren Längsachse in der Richtung der Längsachse der Myofibrille liegt. Daneben trifft man aber auch einzelne derartige Elemente, die sich nicht den Raumverhältnissen fügen, sondern senkrecht zur Längsrichtung noch ganz normaler Myofibrillen stehen, gerade als ob sie diese mit Gewalt durchbrechen wollten.

Hier und da findet man etwas entfernt vom Tumor zwischen den Muskelfasern Zellen, deren Kerne meist nur in der Einzahl, vielfach auch in grösserer Menge vorhanden sind. Bei oberflächlicher Betrachtung kann man sie, besonders dann, wenn sie zwischen den kurz vorher geschilderten verschmolzenen, syncytiumähnlichen, degenerierten Muskelfasern liegen, die von Bonnet als Symplasma bezeichnet sind, auch für solche halten. Das

genauere Studium lässt aber mit Sicherheit den Beweis erbringen, dass es Zellen sind, die von dem vielkernigen Protoplasma ihren Ursprung genommen haben. Schon die dunkle Färbung der Kerne und des Protoplasmas, die sowohl bei Hämalaun-Eosin- als auch bei Säurefuchsinpikrinsäurefärbung hervortritt, unterscheidet sie von den viel heller und matter gefärbten Muskelzellen, ebenso ihre Grösse, welche die der Myofibrillen bei weitem übertrifft. Oft sind diese zweifellos als syncytiale Wander- und Riesenzellen zu bezeichnenden Elemente nur von einem ganz dünnen Protoplasmasaum umgeben; fast die ganze Zelle wird dann von dem dunkel tingierten Kern eingenommen. Sehr häufig kann man verfolgen, wie diese Zellen gröbere und feinere Ausläufer in die Umgebung senden.

An einer Stelle sieht man, von dem übrigen Tumor durch veränderte Muscularis getrennt, ein Geschwulstnest mitten im Gewebe. Es setzt sich aus epithelialen und syncytialen Elementen zusammen, die innig miteinander durchflochten sind. Das umliegende Gewebe ist stark von roten Blutkörperchen und Leukozyten durchsetzt, die sich besonders auf der dem Cavum uteri zu gelegenen Seite finden, weniger reichlich auf der anderen Seite. Bei Durchmusterung der betreffenden Schnittserie findet sich mitten in dem von Blutungen freien Geschwulstnest ein Gefäss, das noch vollkommen erhalten ist. Somit ist eine embolische Verschleppung dieser lokalen Metastase auf dem Blutwege ausgeschlossen, denn sonst würde die Gefässwand zerstört sein; und man kann nur an eine Wanderung von Tumorelementen in Lymphbahnen oder Gewebsspalten vom primären Tumor her denken. Dafür würde auch die starke kleinzellige Infiltration des Muskelgewebes zwischen Metastase und Primärgeschwulst sprechen.

Die mikroskopische Beschreibung der Geschwulst würde nicht erschöpft sein, wenn wir nicht zum Schluss noch einen Blick auf das Verhalten des Tumors zu den Gefässen der Muscularis werfen. Nicht allzu selten trifft man in den verschiedenen Präparaten den Einbruch von Neubildungsgewebe in die Gefässe an. Es sind hier auch wieder die syncytialen Elemente, die schon bei normaler Placenta die Aufgabe haben, die mütterlichen Blutgefässe zu eröffnen; sie legen sich zuerst der Endothelwand an, stülpen sie nach innen vor, um sie schliesslich zu arrodieren und zu durchbrechen. Durch diesen Einbruch kommt es dann zu einer Blutung in das umliegende Gewebe. Dass es nicht regelmässig die syncytialen Elemente sind, die die Gefässwand

zerstören, zeigt uns die Figur 4 auf Tafel I, wo man deutlich sieht, dass epitheliale Zellen den Durchbruch vorbereiten und zum Teil schon vollzogen haben. Wie immer, wenn Tumorgewebe vordringt, findet man auch hier kleinzellige Infiltration. In anderen Präparaten wieder kann man studieren, wie in Venen embolisch verschleppte Geschwulstelemente die Wandung des Gefässes durchbrechen und in die Muskulatur gelangen; an der Invasionsstelle zeigen sich die schon öfter geschilderten Degenerationserscheinungen des Gewebes, bald in höherem, bald in geringerem Grade.

Endlich wäre zu bemerken, dass sich in den mittleren und äusseren Schichten der Muscularis uteri, abgesehen von den durch die Schwangerschaft bedingten Veränderungen, wie schon bei makroskopischer Betrachtung zu erwarten war, nichts Pathologisches nachweisen lässt.

Wenn wir uns nach dieser Schilderung der Befunde jetzt der epikritischen Beleuchtung des Falles unter Berücksichtigung der Literatur zuwenden und zunächst die klinische Seite ins Auge fassen, so wäre das sehr rasche Einsetzen der ersten Erscheinungen, das Auftreten nach einer vollkommen normalen Schwangerschaft und anscheinend auch normalen Geburt bei einer sehr jungen Patientin bemerkenswert. Schon Schmauch weist darauf hin, dass gerade diese Fälle von Chorioepitheliom, die einem normalen Partus folgen, zu den interessantesten gehören. Nach einer Statistik Mc. Kennas über 78 Fälle, die er in seiner Arbeit zitiert, folgen 38 der Blasenmole, 24 dem Partus maturus, 15 dem Abort und 1 dem Partus praematurus. Das Durchschnittsalter, in dem die meisten Chorioepitheliome auftreten, ist das 33. Lebensjahr; auch hierin weicht unsere Patientin, die erst im 22. Lebensjahr steht, von der Regel ab. Was das Manifestwerden der ersten klinischen Symptome anlangt, — auf die Fälle von Löhlein, Hollemann, Eiermann, v. Rosthorn u. a., in denen erst viel später die Geschwulst sich bemerkbar machte, und auf die Deutung, die sie erfahren, wollen wir hier nicht näher eingehen —, so werden im Durchschnitt 6,9 Wochen nach ausgetragener Schwangerschaft, 11,4 Wochen nach Abort und 10 Wochen nach Blasenmole angegeben; in dieser Hinsicht macht unser Fall ebenfalls eine Ausnahme. Wie wir gesehen, zeigten sich die ersten Erscheinungen sehr früh; schon am 20. Tage nach der Entbindung setzten die Blutungen ein; wie gewöhnlich dachte man auch hier zuerst an zurückgebliebene Placentarteile, umsomehr, als die Patientin nicht in der Klinik entbunden und man infolgedessen

nicht darüber orientiert war, ob die Nachgeburt vollkommen ausgestossen sei. Erst die andauernden Blutungen und die zunehmende Anämie — der Hämoglobingehalt war bis auf 38 pCt. gesunken — liessen mit ziemlicher Sicherheit den Verdacht auf eine maligne Neubildung wach werden; die Untersuchung der curettierten Massen und des extrahierten Blutzylinders bestätigten diesen Verdacht vollkommen.

Die hochgradige Anämie und den mässigen Ernährungszustand, den unsere Patientin darbot, können wir mit v. Franqué ohne Zweifel als eine sekundäre Erscheinung ansehen, bedingt einerseits durch das tägliche Erbrechen während der Schwangerschaft, andererseits durch die starken Blutverluste im Verlauf des Wochenbettes. Wir brauchen hier garnicht, wie Schmauch und andere wollen, eine primäre Erkrankung der Mutter — uuf diese Frage wurde schon oben näher eingegangen — für das anämische und verfallene Aussehen der Patientin in Erwägung zu ziehen.

Betrachten wir jetzt das anatomische Verhalten des Tumors, so dürfte nach der eingehenden makro- und mikroskopischen Beschreibung darüber kein Zweifel sein, dass wir es mit einem typischen Chorioepithelom im Marchandschen Sinne, das durch Wucherung retinierter Zottenbestandteile entstanden ist, zu tun haben. Es wäre überflüssig, wollten wir versuchen, die Identität der beiden Geschwulstelemente, denen wir begegnet sind, mit der fötalen Zottenbekleidung, der Langhansschen Zellschicht und dem Syncytium, nachzuweisen. Auf die grosse Verschiedenheit der Tumorzellen gegenüber den Deziduazellen, die wahrlich nicht im Sinne der neuerdings wieder von Winkler aufgestellten Behauptung, die Deciduazelle wäre die Matrix der Geschwulst, zu deuten wäre, gehen wir, da wir es bereits oben getan, hier nicht noch einmal ein. Was unseren Fall in anatomischem Sinne interessant macht, ist zunächst das schnelle Wachsen der Geschwulst; wenn wir als frühesten Beginn für die Tumorbildung den Tag der Geburt annehmen — und wir haben keinen Grund, einen früheren Termin anzunehmen, da die Schwangerschaft selbst ohne Störungen verlief — und die Grösse des Tumors mit der Zeit vergleichen, die er gebraucht, um so weit heranzuwachsen, so müssen wir gestehen, dass sein Wachstum ein ausserordentlich rapides war. Die Proliferationstätigkeit, in der sich die Geschwulst befindet, lässt sich auch durch die mikroskopischen Bilder beweisen; während wir an der Oberfläche, wo sich zum Teil schon Degenerationserscheinungen geltend machten, in einem Gesichtsfeld keine oder sehr wenige Karyokinesen antrafen, sahen wir im

Zentrum und in der nächsten Nähe der Muskulatur des Uterus deren oft 6—8 in einem Gesichtsfeld.

An der malignen Natur der Geschwulst ist unserer Ansicht nach nicht zu zweifeln; dafür sprechen, abgesehen von dem klinischen Bild, die mikroskopischen Befunde in hohem Masse: einmal die vollkommene Destruktion der Mucosa, von der an der Lokalisationsstelle auch nicht eine Spur mehr vorhanden, dann der, wenn auch noch begrenzte, so doch deutliche Einbruch in die Muskulatur, in der es schon zu einer lokalen Metastase gekommen ist.

Das makroskopische Aussehen des Tumors auf dem Sagittalschnitt bietet nichts Abweichendes von dem, das wir gar nicht so selten in der Literatur beschrieben finden. Die Schilderung, die Poten und Vassmer bei der Beschreibung einer Scheidenmetastase ihres Falles geben, passt genau auf den unsrigen; auch dort wird die oberflächliche Partie hauptsächlich aus Blutmassen gebildet, die untere aus einem weissen Gewebe, das schmale Stränge in die Blutcoagula vorschiebt.

Wenn, wie wir gesehen, der Befund an den curettierten Massen mit dem unsrigen nicht vollkommen übereinstimmt, indem es dort hiess, dass die Muskulatur vollkommen intakt gelassen sei, während wir den Beginn des Einbruchs in die Muskulatur deutlich nachweisen konnten, so dürfte das seine Erklärung wohl darin finden, dass bei der Abrasio nur ein sehr kleiner Teil der Geschwulst und ebenso eine minimale Strecke der Muscularis durch die Curette gefasst wurde, und dass gerade diese Partie noch vom Einbruch verschont geblieben.

Schon vorher machten wir darauf aufmerksam, dass bei oberflächlicher Betrachtung eine Verwechslung degenerierter Muskelfibrillen, besonders der verschmolzenen syncytiumähnlichen, mit syncytialen Wander- und Riesenzellen leicht möglich sei; auch Krukenberg u. A., die gleiche oder ähnliche Befunde erhoben, weisen auf diesen Punkt hin; fast immer wird sich aber mit ziemlicher Sicherheit aus der Grösse, der Gestalt und der verschiedenen Tinktionsfähigkeit der Zelle die Differentialdiagnose zwischen degenerierter Muskelzelle und syncytialer Wander- oder Riesenzelle stellen lassen.

Was die Propagation der Tumorzellen anlangt, so haben wir gesehen, dass es grösstenteils die vielkernigen Protoplasmamassen oder syncytialen Wanderzellen sind, die den Einbruch in das Gewebe vorbereiten und den Weg bahnen, sehr selten die Langhansschen Zellen. Diese Erscheinung, die schon von den

verschiedensten Autoren beobachtet wurde, können wir mit Otto v. Franqué als eine Art Arbeitsteilung deuten; wo der Geschwulst die Möglichkeit gegeben ist, sich schrankenlos zu entwickeln, da finden wir die karyomitotischen Zellwucherungen der Langhans-schen Schicht; wo es aber darauf ankommt, erst den Boden für diese mitotische Zellvermehrung vorzubereiten, da können wir das Syncytium verfolgen, wie es sich vergrössert, vordringt und das Gewebe destruiert; v. Franqué sagt: „Es tritt zufolge einer Art Arbeitsteilung die Funktion der Vermehrung durch Kernteilung zurück, und die Funktion der Assimilation unter steter Zunahme des Protoplasmas tritt in den Vordergrund; es entstehen die Riesen-zellen und syncytialen Massen, die wir direkt als arrodierend, gewebszerstörend auffassen können, eine Eigenschaft, die ja mit den Aufgaben des Syncytiums in der normalen Placenta über-einstimmt.“

Endlich sei noch eines bemerkenswerten Befundes, der nach der uns zu Gebote stehenden Literatur bisher allein dasteht, gedacht, nämlich des Zusammentreffens des Chorioepithelioms mit dem decidualen Fibrinpolypen an der Placentarstelle. Dass der Tumor an der Placentarstelle sitzt, ist wohl dadurch bewiesen, dass 5 Wochen nach der Geburt, zu einer Zeit, in der eine Placentarstelle sicher zu erkennen, die ganze übrige Uterus-mucosa glatt gefunden wurde. Während wir sonst von Decidua nichts fanden, konnten wir hier deutliche Deciduazellen, die zum Teil zerfallen, zum Teil noch gut erhalten, in Fibrinmassen ein-gebettet lagen, erkennen; damit ist mit Sicherheit der Beweis erbracht, dass bei der Geburt die Decidua nicht vollkommen ausgestossen, sondern Reste retiniert worden sind, die zur Bildung des Polypen Anlass gaben. Wir haben somit das interessante Bild einer ganz harmlosen benignen Wucherung, des decidualen Fibrinpolypen, neben einer der bösartigsten, dem Chorioepithelioma malignum.

Es wäre die Ansicht durchaus nicht von der Hand zu weisen, und der Befund des decidualen Polypen spricht vielleicht bis zu einem gewissen Grade dafür, dass es sich in dem grossen Tumor ursprünglich um einen einfachen Placentarpolypen im Sinne von Michaelis und Veit gehandelt hat, von welchem die maligne Degeneration des Chorioepithels ausging. Beweisen können wir diesen Zusammenhang allerdings nicht, nur die Form des Tumors könnte bis zu einem gewissen Grade dafür sprechen; die histologische Untersuchung der Tumorbasis hat keinen dies-bezüglich verwendbaren, charakteristischen Befund ergeben. Es

ist jedoch natürlich nicht ausgeschlossen, dass alle Reste einer ursprünglichen Gefässwand, die hier zu vermuten wäre, unter dem Einfluss der malignen Zellwucherung zu Grunde gegangen sind.

Nicht in allen Fällen wird die Diagnose Chorioepithelioma malignum so leicht gestellt werden können wie in unserem, und besonders in denen nicht, in welchen es sich um atypische Formen handelt; gerade diese sind es, die der Diagnose aus dem Curettagebefund die grössten Schwierigkeiten machen. Die Erklärung für diese Tatsache ist nicht schwer zu finden; wie von allen Seiten zugegeben wird, herrschen fliessende Übergänge zwischen dem Bilde der normalen Placenta, dem der gutartigen, dem der bösartigen Blasenmole und dem des Chorioepithelioms; wo hier die Grenze, benign oder malign, zu ziehen ist, wird im Einzelfalle oft schwierig zu entscheiden sein. Und so kommen die verschiedenen Autoren zu dem Schluss, dass man bei der Beurteilung derartiger verdächtiger Fälle das Hauptgewicht auf die klinischen Symptome legen soll, auf das sich täglich verschlechternde Allgemeinbefinden, die aller Therapie trotzenden Blutungen, die damit einhergehende Anämie, die Brüchigkeit oder Weichheit der Uterusmuskulatur, die auch bei häufiger Curettage immer wieder reichlich herausbeförderten Gewebsmassen u. a. „Nur im Verein mit der genauen Abwägung der klinischen Symptome," sagt Krukenberg, „vermag der mikroskopische Befund am Curettagematerial in der Mehrzahl der zweifelhaften Fälle die Diagnose rechtzeitig und bis zu einem Grade zu sichern, der für eine rationelle Therapie ausreicht"; und die rationelle Therapie bleibt sicher immer noch die Radikaloperation, so lange die Syncytiolysintherapie Veits und Schmauchs noch ein schöner Traum ist; wenn auch Fälle beschrieben sind, die durch palliative Eingriffe zur Heilung kamen, so sind andere, die dasselbe klinische und anatomische Bild darboten, bei dieser Palliativtherapie zu Grunde gegangen.

Literatur[1]).

Bostroem, Verhandlungen der deutschen pathologischen Gesellschaft, fünfte Tagung. Karlsbad 1902.

Carnot und Marie, Sarcome angioplastique. Bull. de la Société anatom. de Paris. 1898.

Chiari, Wiener med. Jahrb. 1877.

Dopter, Sur un cas de sarcome angioplastique. Arch. de. Méd. expérim. 1900. Vol. XII.

Emanuel, Verhandlungen der Gesellschaft für Geburtshülfe und Gynäkologie zu Berlin. Sitzung vom 12. Dez. 1903. Zeitschr. f. Geb. u. Gyn. Bd. 51.

[1]) Eingehende Literatur-Angaben finden sich in den grösseren Abhandlungen über diesen Gegenstand bei Risel und Sternberg.

Franqué, O. v., Über Chorioepithelioma malignum. Zeitschr. f. Geb. u. Gyn. Bd. 49. 1903.

Gottschalk, Ein weiterer Beitrag von den malignen, placentarvillösen Geschwülsten. Arch. f. Gyn. Bd. 51.

Hansemann, Verhandlungen der Gesellschaft für Geburtshülfe und Gynäkologie zu Berlin. Sitzung vom 12. Dez. 1903. Zeitschr. f. Geb. u. Gyn. Bd. 51.

van der Hoeven, Über die Ätiologie der Mola hydatidosa und des sogenannten Deciduoma malignum. Arch. f. Gyn. Bd. 62. 1901.

Kermauner, F., Sitzung des med. naturhist. Vereins Heidelberg. Münch. med. Wochenschr. No. 16. 1905.

Krewer, L., Über das Chorioepithelioma. Zeitschr. f. Geb. u. Gyn. Bd. 48. 1903.

Krukenberg, Über die Diagnose des malignen Chorioepithelioms nach Blasenmole nebst Mitteilung eines neuen Falles. Zeitschr. f. Geb. u. Gyn. Bd. 53. 1904.

Kworostansky, Syncytioma malignum und sein Zusammenhang mit Blasenmole. Arch. f. Gyn. Bd. 62. 1901.

Langhans, Deutsche Chirurgie, 50b: Die Krankheiten der männlichen Geschlechtsorgane. F. Enke. S. 519. 1887.

Maier, R., Virchows Archiv. Bd. 67. 1876.

Malassez und Monod, Sur les tumeurs à myeloplases. Archives de physiol. norm. et pathologique. II. Série. 1878. Vol. V.

Marchand, Über das maligne Chorioepitheliom nebst Mitteilung von zwei neuen Fällen. Zeitschr. f. Geb. u. Gyn. Bd. 39. 1898.

Michaelis, Monatsschr. f. Geb. u. Gyn. Bd. 17. Ergh. 785.

Most, Über maligne Hodengeschwülste und ihre Metastasen. Festschrift für Ponfick. Breslau 1899.

Pfeiffer, Prager med. Wochenschr. No. 26. 1890.

Poten und Vassmer, Beginnendes Syncytiom mit Metastasen, beobachtet bei Blasenmolenschwangerschaft. Arch. f. Gyn. Bd. 61. 1900.

Risel, Über das maligne Chorionepitheliom und die analogen Wucherungen in Hodenteratomen. Arbeiten aus dem pathologischen Institut zu Leipzig. Heft 1. 1903. S. Hirzel.

Rossi Doria, Über die Einbettung des menschlichen Eies. Arch. f. Gyn. Bd. 76. 1905.

v. Rosthorn, Ein Beitrag zur Lehre vom Chorionepitheliom. Festschrift für Rudolf Chrobak. Wien 1903.

Ruge, C., Über maligne syncytiale Neubildungen, die sogenannten malignen Deciduome der Gynäkologen.

Ruge, C., und Stöckel, Centralbl. No. 30. S. 852. 1906.

Sänger, Arch. f. Gyn. Bd. 44. Heft I. S. 89.

Schlagenhaufer, Über das Vorkommen chorionepitheliom- und traubenmolenartiger Wucherungen in Teratomen. Wiener klin. Wochenschr. 1902.

Schmauch, Das Syncytioma malignum vaginale p. p. matur. ohne Geschwulstbildung im Uterus und seine Ätiologie. Zeitschr. f. Geb. u. Gyn. Bd. 49. 1903.

Schmorl, Verhandlungen der deutschen pathologischen Gesellschaft, fünfte Tagung. Karlsbad 1902.

Scholten und Veit, Syncytiolyse und Hämolyse. Ein Beitrag zur Physiologie und Pathologie der Schwangerschaft. Zeitschr. f. Geb. u. Gyn. Bd. 49. 1903.

Seitz, Arch. f. Gyn. Bd. 77. Heft 2.

Steinert, Über die embryoiden Geschwülste der Keimdrüsen und über das Vorkommen chorionepitheliomartiger Bildungen in diesen Tumoren. Virchows Archiv. Bd. CLXXIV.

Sternberg, Ein peritheliales Sarkom des Hodens mit chorionepitheliomartigen Bildungen. Wien u. Leipzig. Wilhelm Braumüller. 1905.

Veit, Das Deciduoma malignum. Handbuch für Gynäkologie. III. Bd.

Derselbe, Die Verschleppung der Chorionzotten. 1905.

K. Winkler, Die Plazentarstelle des graviden menschlichen Uterus. Arch. f. Gyn. Bd. 62. 1901.

Wlassow, Über die Patho- und Histogenese des sogenannten „Sarcome angioplastique". Virchows Archiv. Bd. CLXIX.

v. Záborsky, Ein Fall von Chorionepitheliom. Centralbl. f. Gyn. 28. Jahrgang. 1904.

Zagorjanski-Kissel, Über das primäre Chorionepitheliom ausserhalb des Bereiches der Ei-Ansiedlung. Arch. f. Gyn. Bd. 67. 1902.

Lebenslauf.

Der Verfasser vorliegender Arbeit, Herbert Eduard Klinge, Protestant, wurde am 29. XI. 1881 zu Mielenz, Kr. Marienburg, Prov. Westpreussen, als Sohn des Gutsbesitzers Rudolf Klinge und seiner Gattin Meta geb. Ludwich geboren. Er besuchte zunächst eine Vorschule, dann das Königliche Gymnasium zu Danzig, das er Ostern 1901 mit dem Reifezeugnis verliess. Darauf bezog er die Universität München; hier machte er 1903 das Physikum und studierte dann ein Semester in Berlin, die übrige Zeit in Heidelberg.

Fig. 1.
dianer Längsschnitt
n Uterus und Tumor.

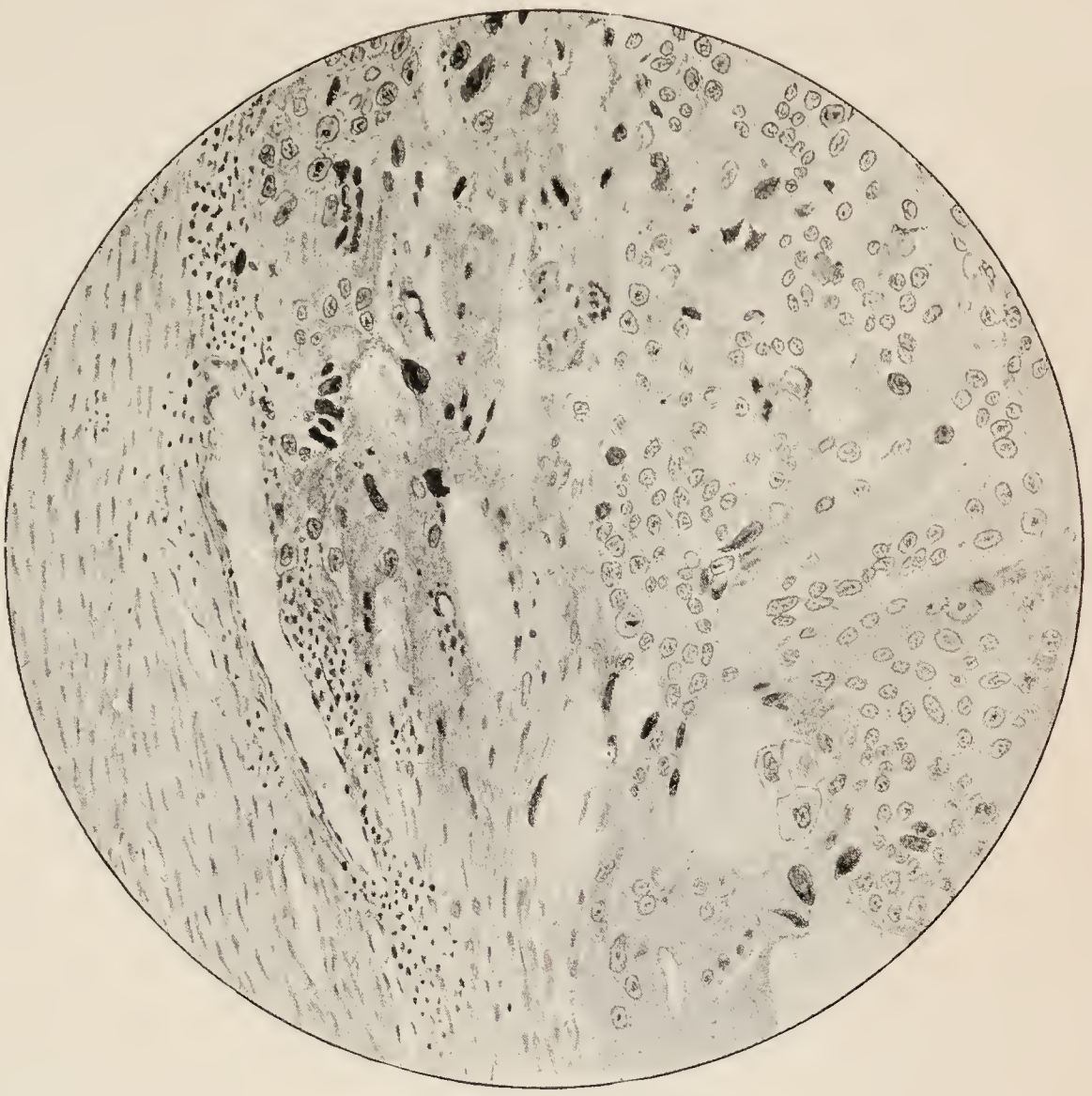

Fig. 4.
× Einbruch von Tumorgewebe in ein Gefäss der Muscularis uteri.

Fig. 2.
Fibrin-Polyp. b = Mucosa uteri.
uscularis uteri. d = Tumorgewebe.

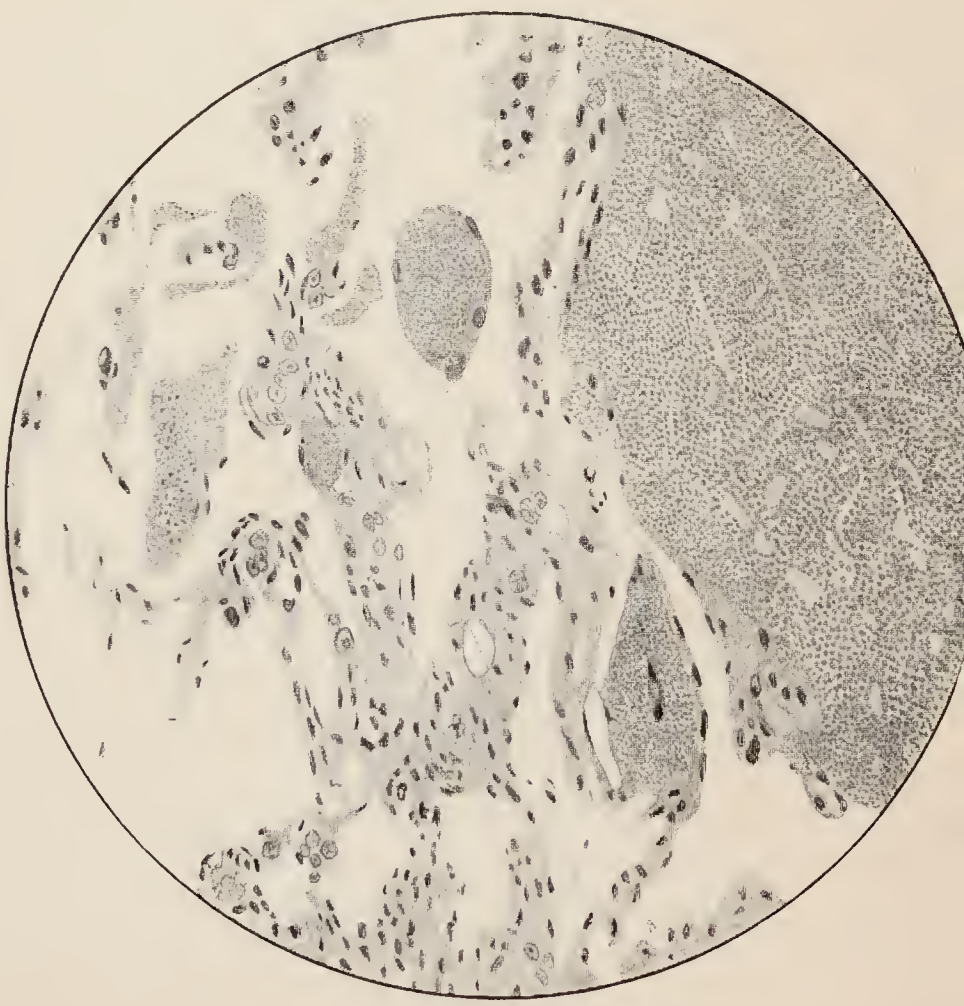

Fig. 3.
Blutungen von Syncytium umrahmt.